

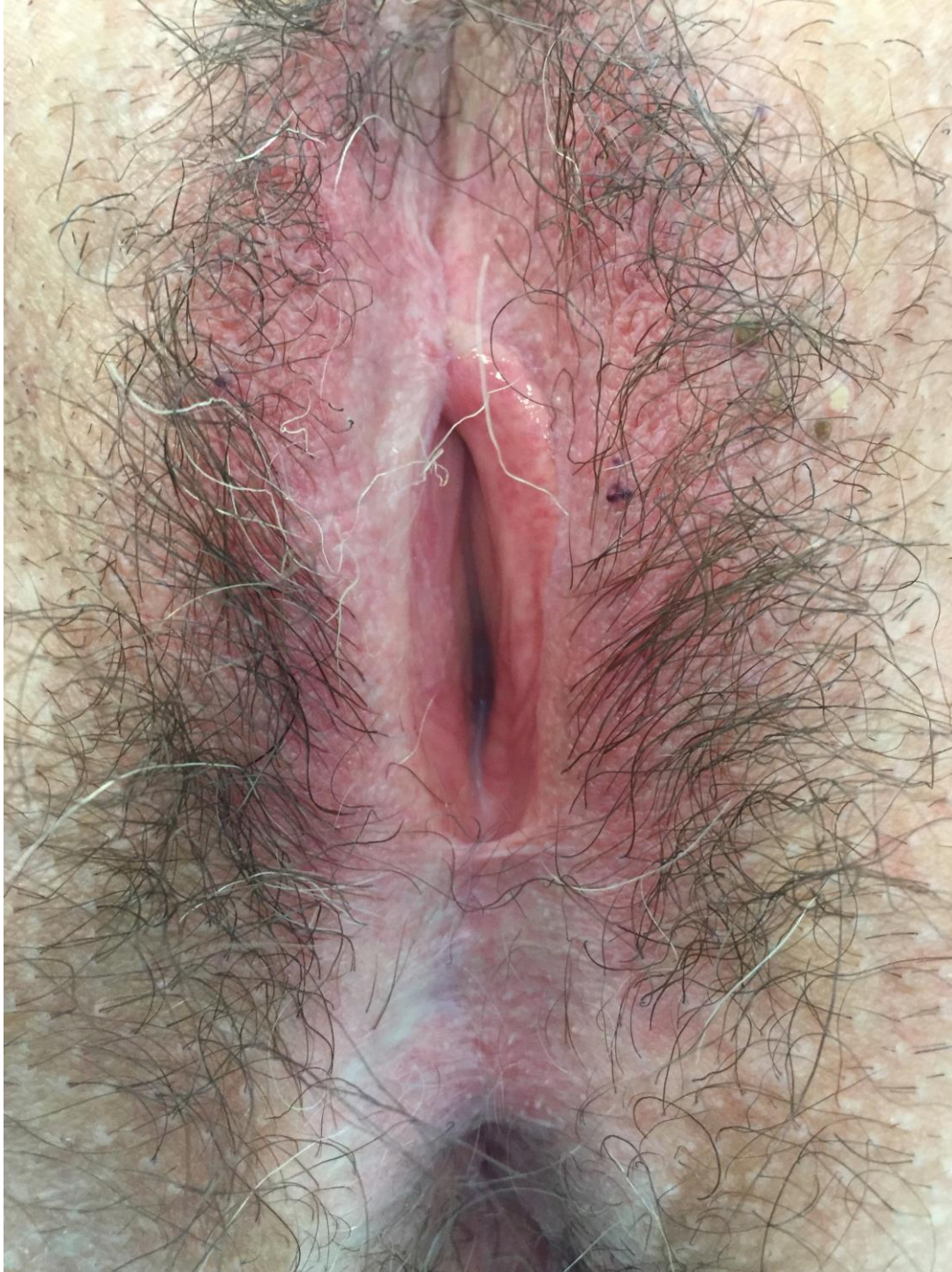

Illustration 1. Aspect typique de LSAV. On. Note l'aspect blanc nacré et érythroplasique avec une quasi disparition des reliefs vulvaires.

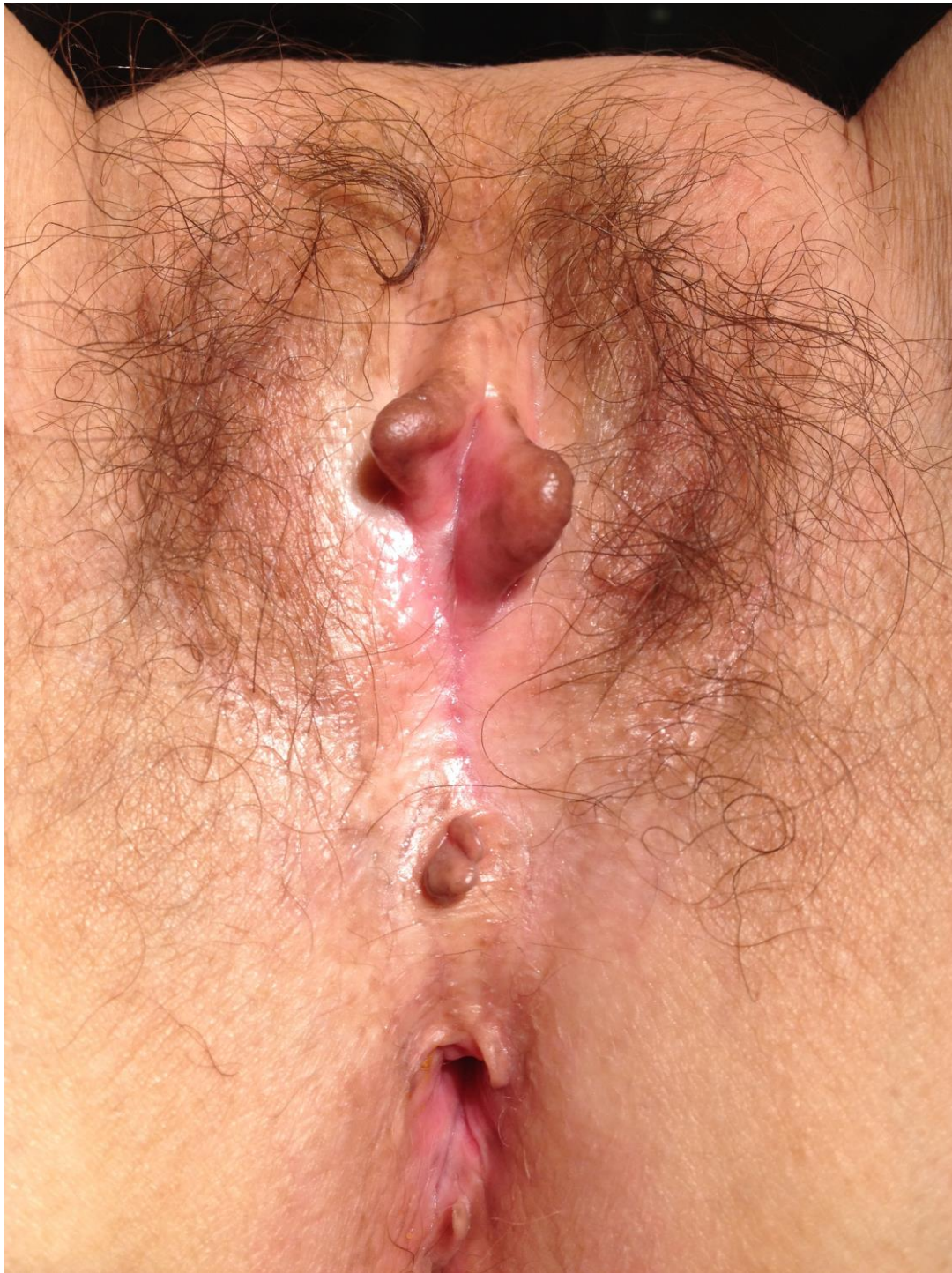

Illustration 2. LSAV évolué dans sa forme extrême aboutissant à la fermeture complète de l'orifice vulvaire responsable d'une anurie obstructive aigue.

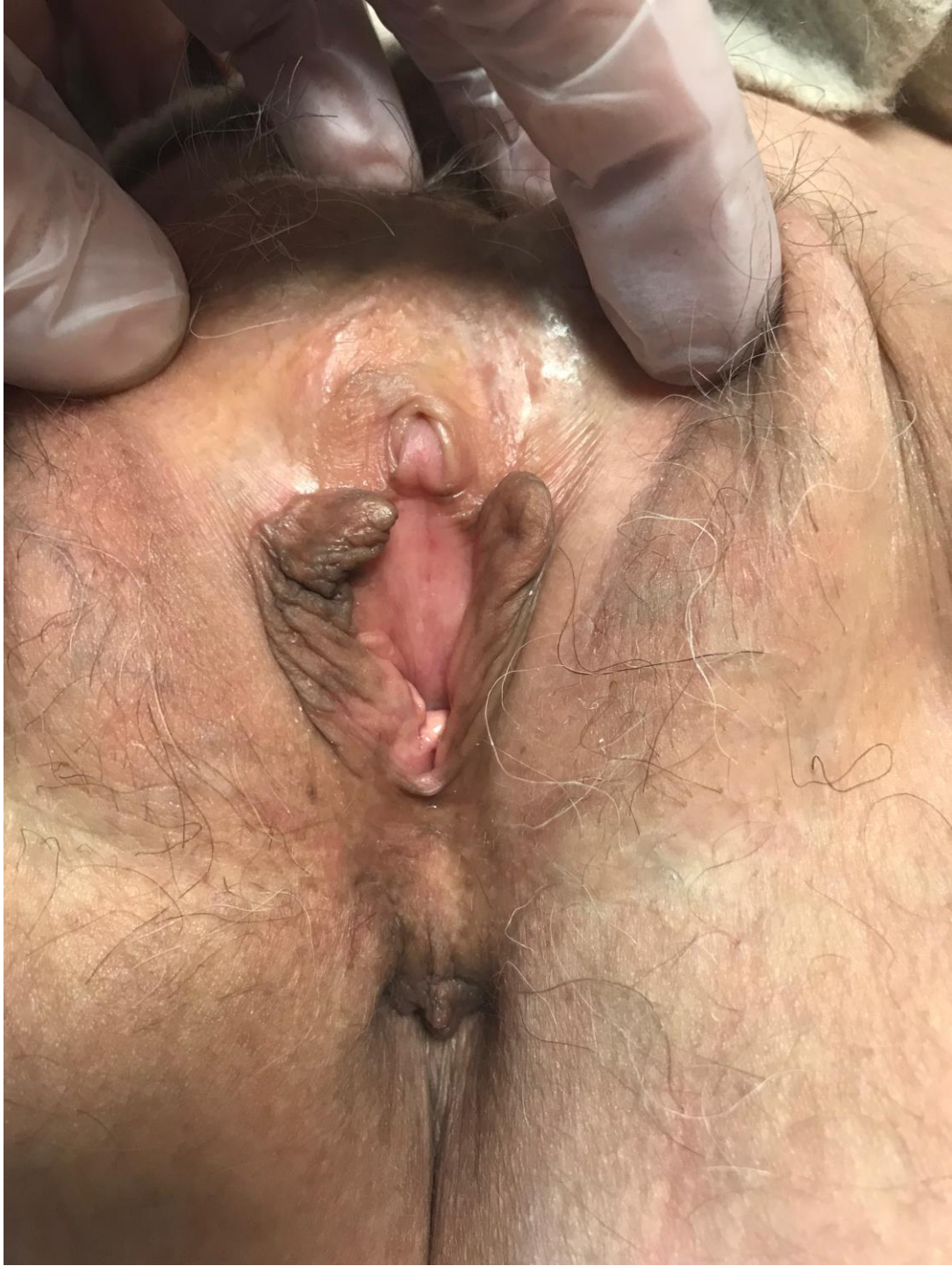

Illustration 3. LSAV localisé au seul capuchon clitoridien.

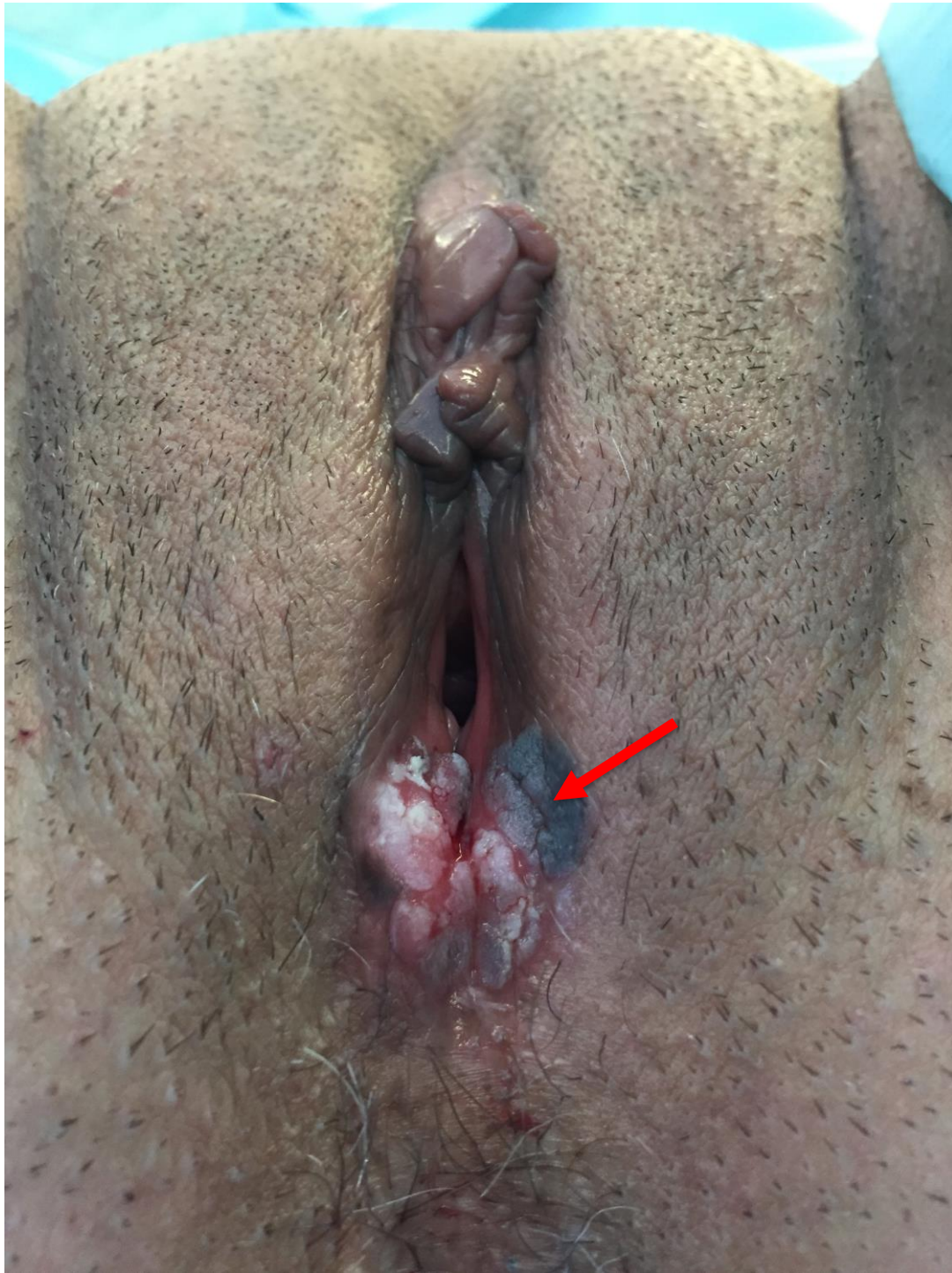

Illustration 4. VIN différencié de la fourchette vulvaire de forme érythroleucoplasique (flèche). Le LSAV est bien visible ici, prédominant au niveau de la fourchette vulvaire, avec une disparition de la partie postérieure des petites lèvres alors que le capuchon clitoridien est préservé.

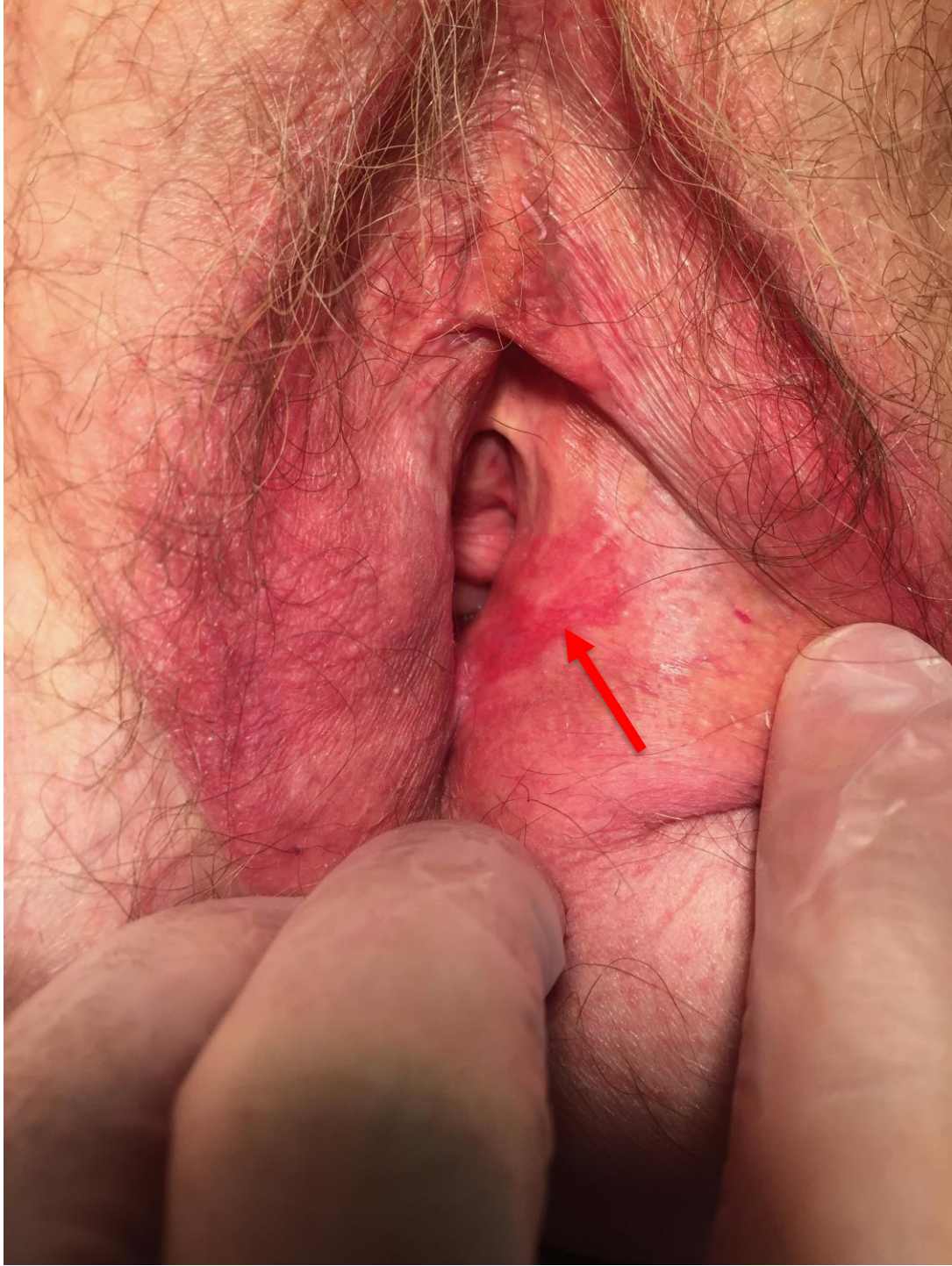

Illustration 5. VIN différencié de forme érythroplasique (flèche).

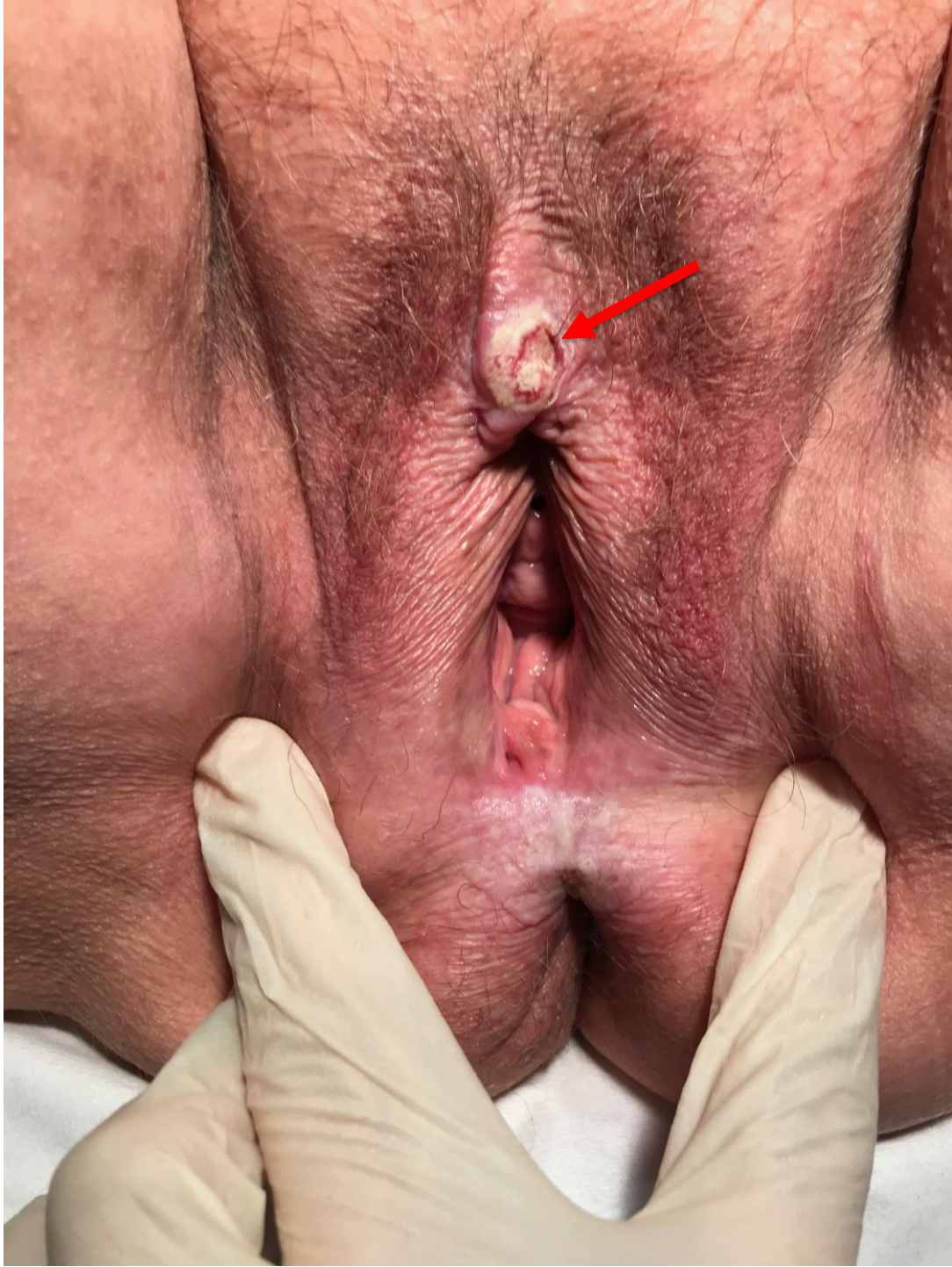

Illustration 6. Cancer du capuchon clitoridien (flèche) survenant sur un LSAV caractéristique.

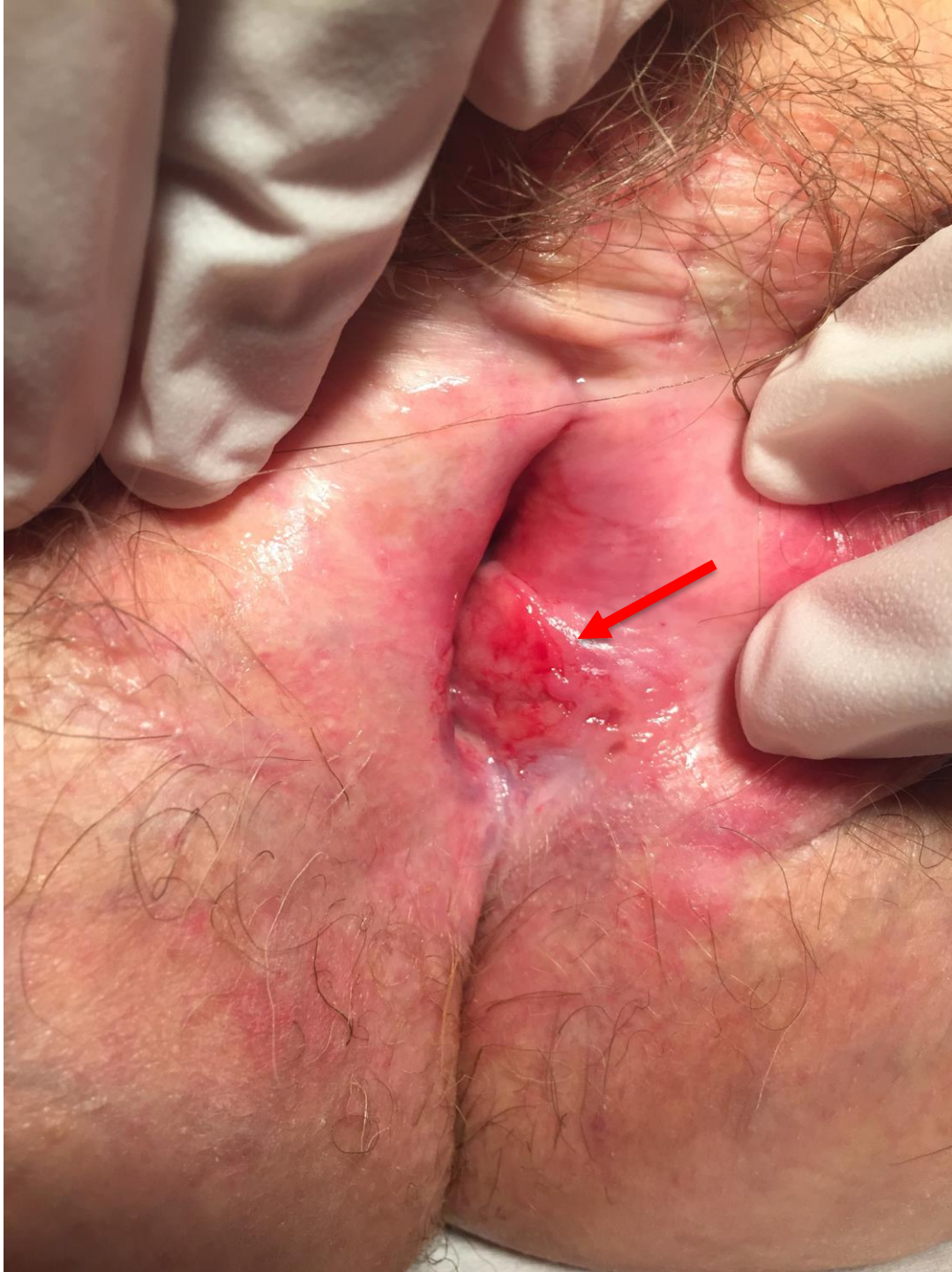

Illustration 7. Cancer de la vulve siégeant au niveau de la fourchette vulvaire (flèche) survenant sur un LSAV ancien et évolué. Notez la disparition complète des reliefs vulvaires.

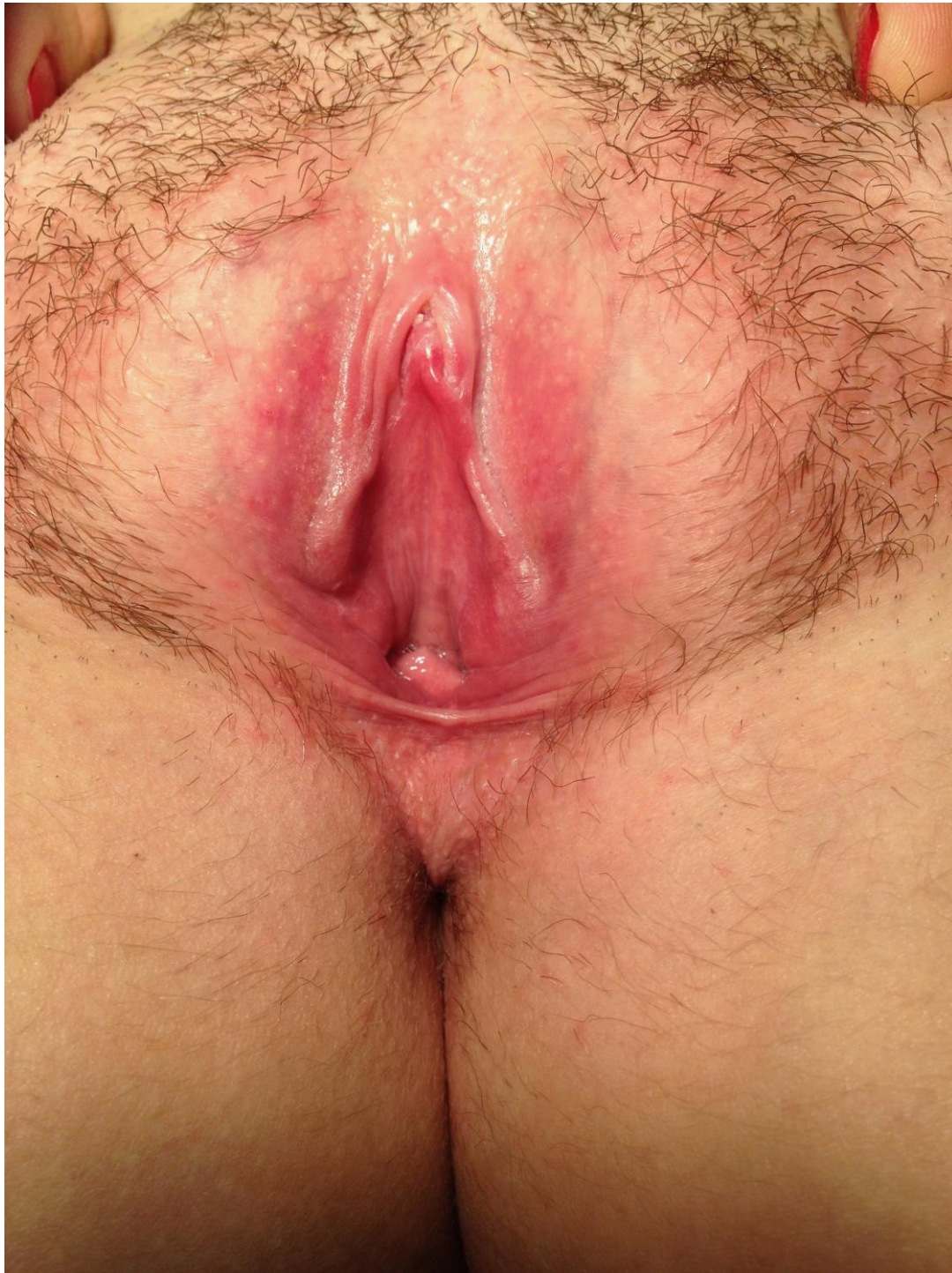


Illustration 8. Exemple de LSAV de la femme jeune (28 ans). Notez l'aspect érythroplasique et la diminution très marquée du volume des petites lèvres et de l'orifice vulvaire.

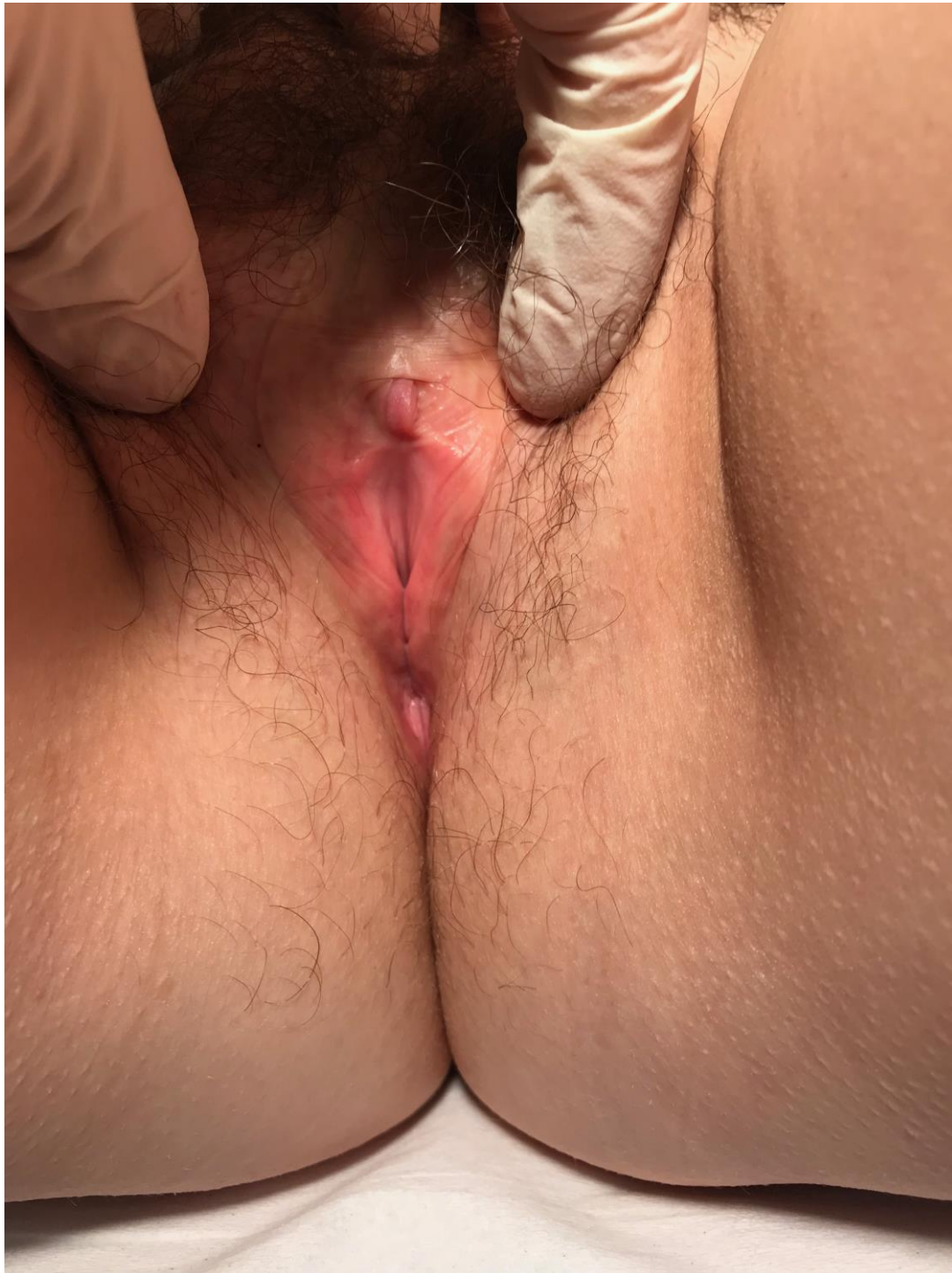

Illustration 9. Exemple de LSAV de la femme jeune. Notez la fusion des petites lèvres avec les grandes lèvres et la réduction marquée des dimensions de l'orifice vulvaire.